

Clinical case

Previous surgeries ...

CCOS Group

Dr Nicolas GRAVELEAU , Dr Philippe COLOMBET , Dr Nicolas BOUGUENNEC ,
Bordeaux-Mérignac, France

MERiSCIENCE



Centre de Chirurgie
Orthopédique et Sportive
Bordeaux Mérignac - Rocade sortie 12


CLINIQUE DU SPORT
BORDEAUX - MERIGNAC

Man 47 Y.O

1m78. 78 kg

Worker in car industry

Work compensation since 18 months

1991 : motorbike accident

1992 : first surgery with HTO + PLC plasty Bousquet type (BICEPS BY-PASS)

2013: scope + hardware removal

INSTABILITY +

Walk permanently with Hinged Brace

Man 47 Y.O

Clinical exam

Lateral scar

Swolen knee +

Morphotype in VALGUS +

R.O.M. : 0-130

Varus in extension: ++

Varus flexion : +++

Clinical exam

Lachmann:++

TPRI: +

HME@ 30°:++

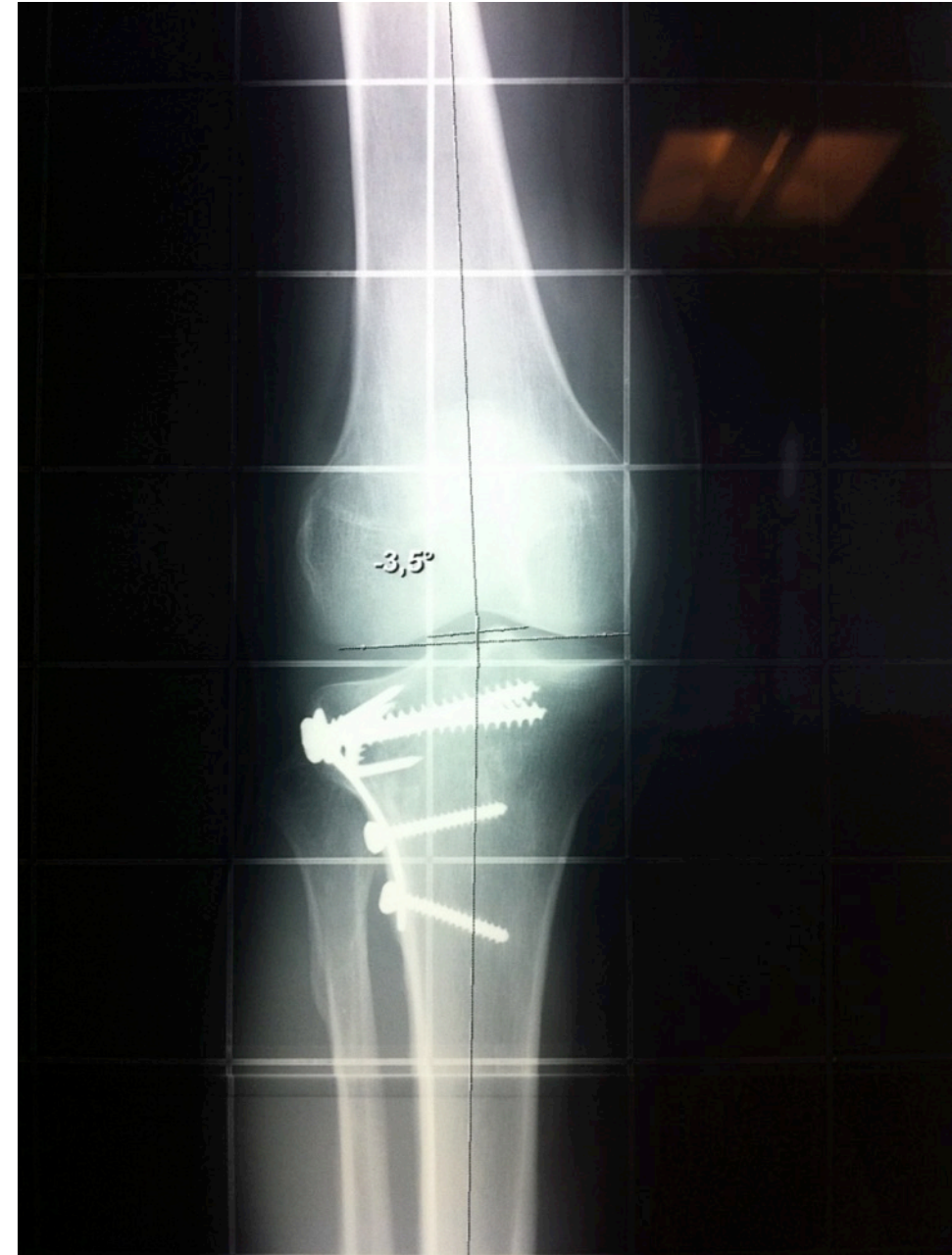HME@90°: 60° right /45°
left

NO recurvatum

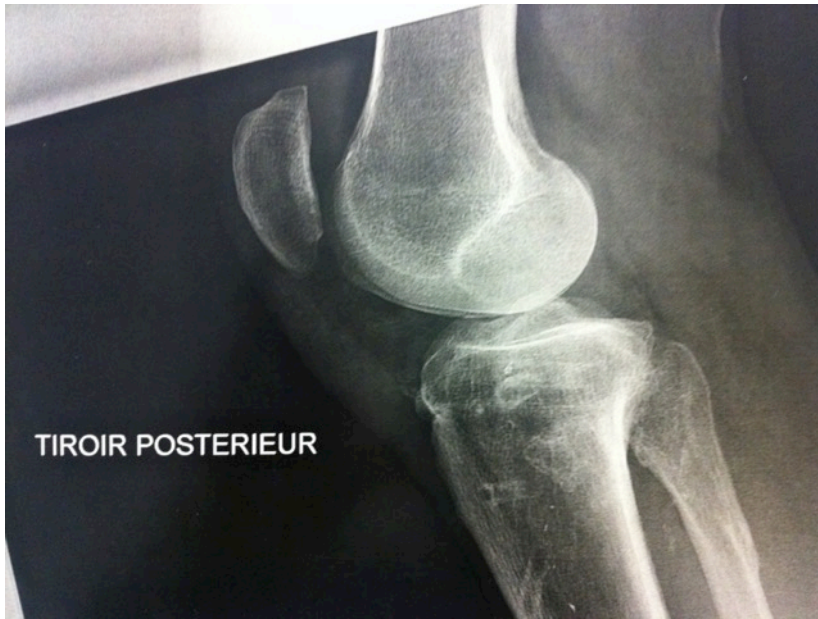
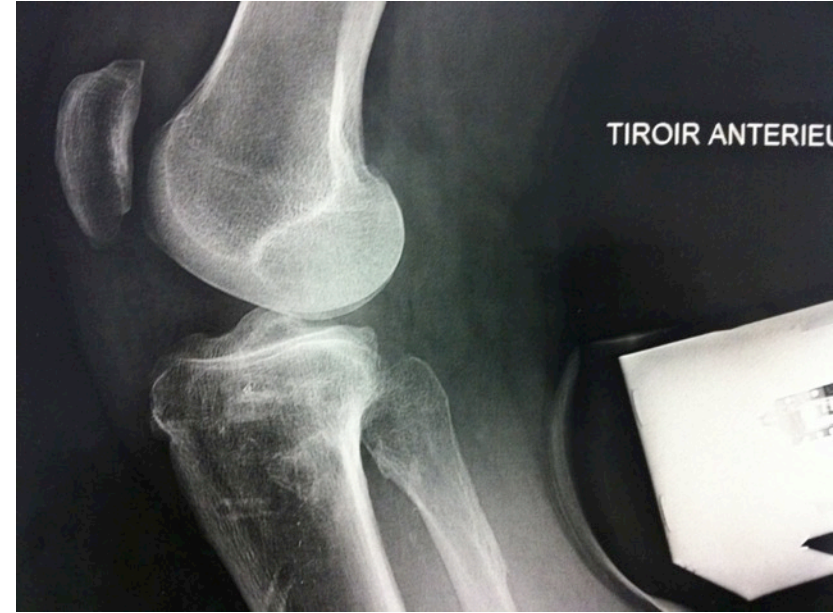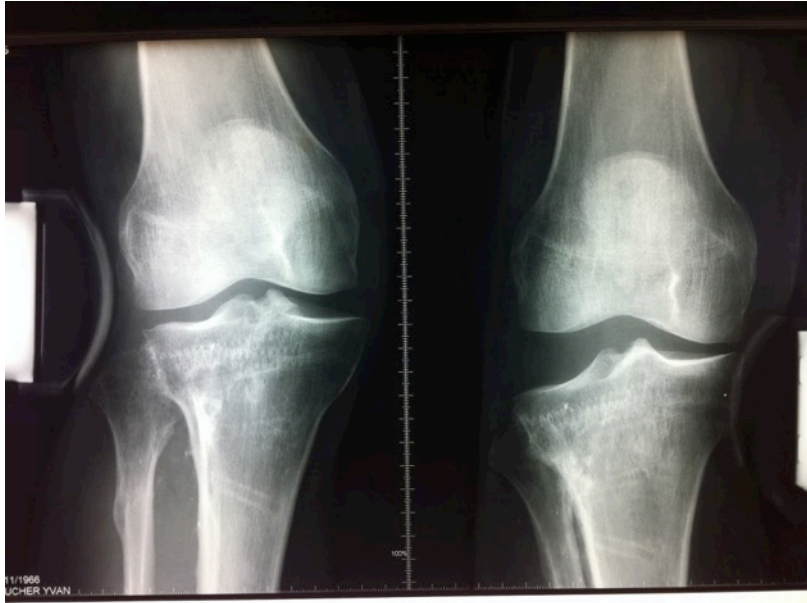
Anterior drawer in ER >

Posterior drawer in IR

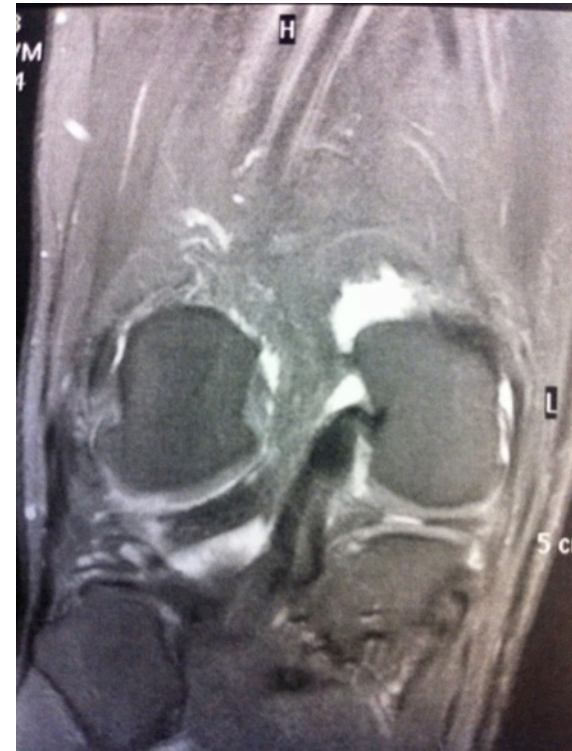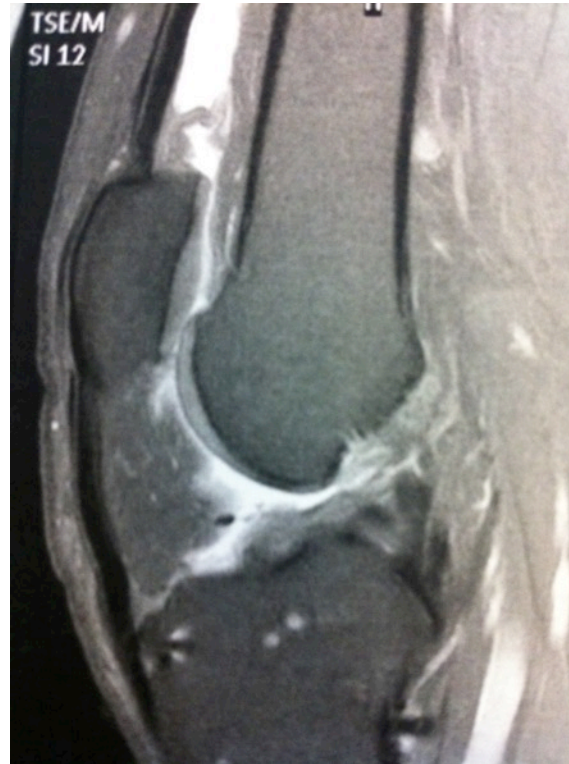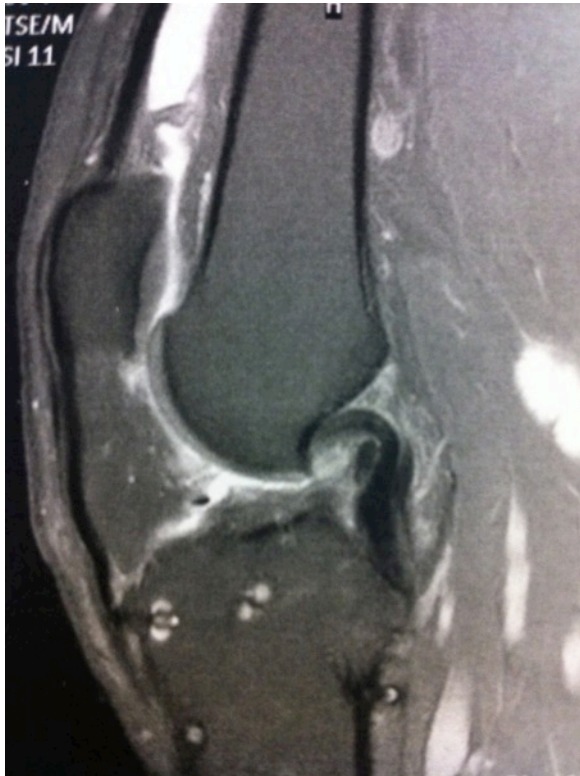- Pangenogramme : valgus 3.5°
- Telos:
 - Anterior displacement > posterior displacement.
 - Major lateral laxity +++
- Arthroscopy:
 - . Cartilage focal lesions stade 2 (LC, MC, FP)
 - . Meniscus OK +/-
 - . No ACL
 - . loose PCL



TELOS & stress X-rays



MRI



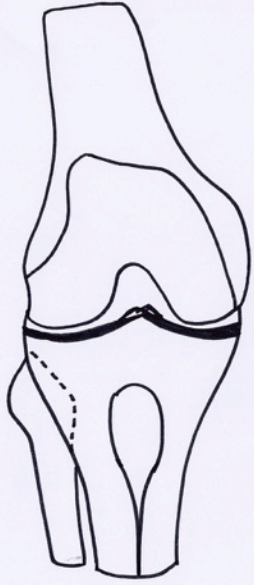Treatment options ?

- Lateral reconstrucion ? Technique ?
- Associated PLC repair ? Technique ?
- PCL reconstruction ? Technique ?
- ACL reconstruction ?
- Grafts choices ?
- Bone procedure ?

Treatment : multiligament reconstruction

- ACL (DT4)
- PCL (Quad tendon)
- PLC : Beaufils technique close to Laprade (ST + Gracilis controlateral)

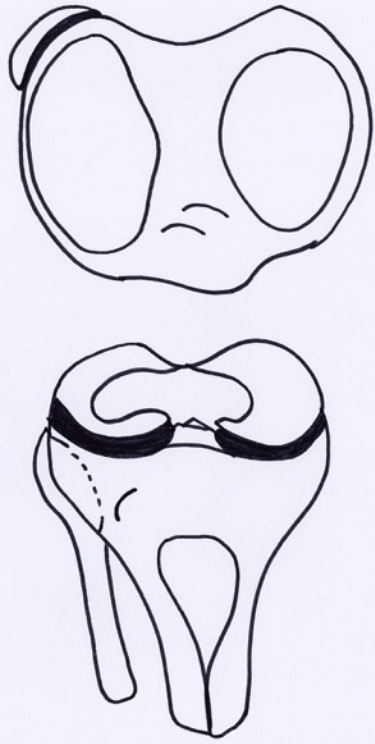
ANTERIEUR



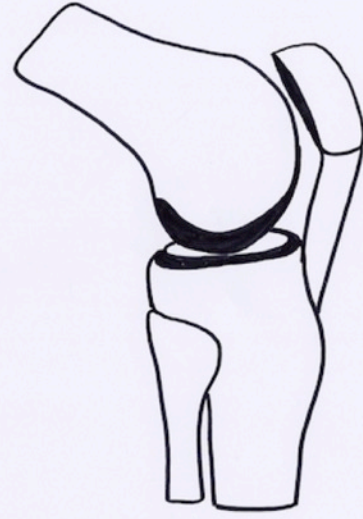POSTERIEUR



TIBIA FACE SUP



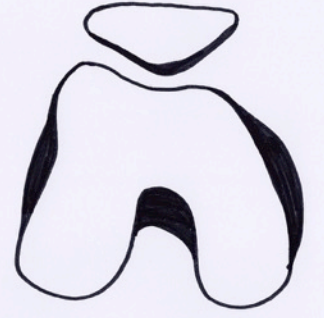FACE LATERALE



FACE MEDIALE



FEMUR FACE INF

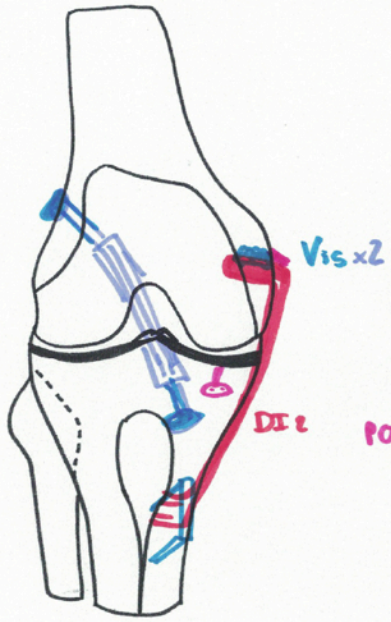


Nom:
Prenom:
Date d'intervention:

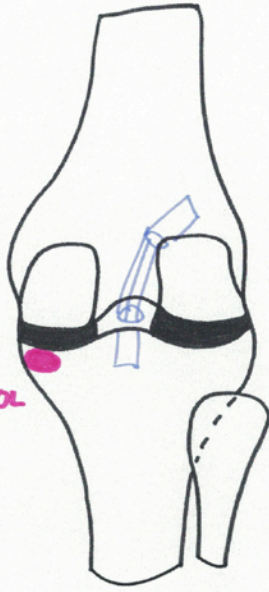
Nom:
Prenom:
Date d'intervention:

Ligament	Grefe	Moyen de fixation Tibial	Moyen de fixation Fémoral	Séquence de fixation	Degrés de fixation	Technique de reconstruction	Matériel à prévoir
LCA					20°		
LCP							
LLI							
LLE							
POP							
POL							
TR							
MPTI							

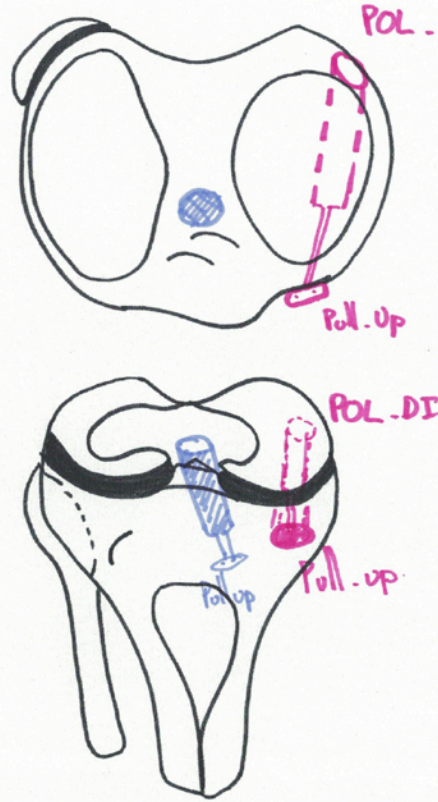
ANTERIEUR



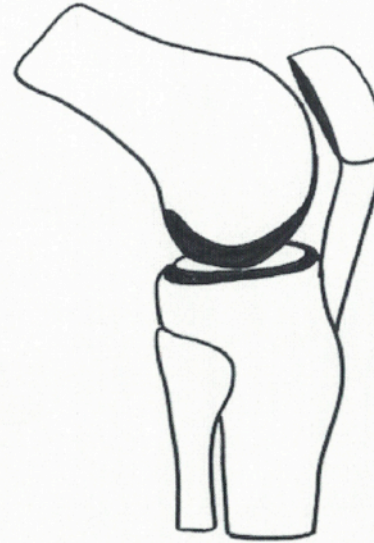POSTERIEUR



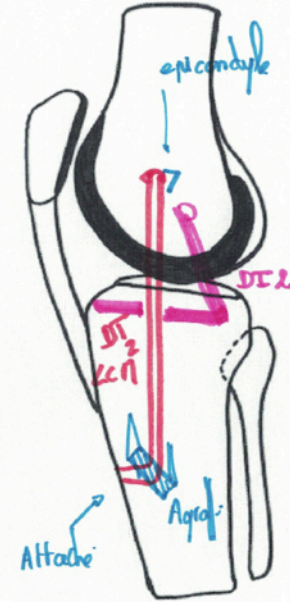
TIBIA FACE SUP



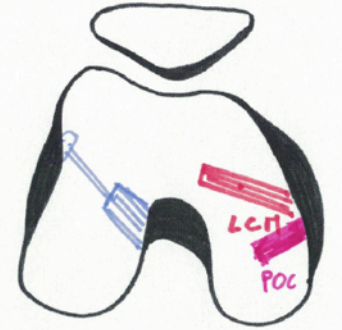
FACE LATERALE



FACE MEDIALE



FEMUR FACE INF



Nom:
Prenom:
Date d'intervention:

Nom:
Prenom:
Date d'intervention:

Ligament	Grefe	Moyen de fixation Tibial	Moyen de fixation Fémoral	Séquence de fixation	Degrés de fixation	Technique de reconstruction	Matériel à prévoir
LCA	DT4 homo	Pull up Xi	Pull Up	④	20°		
LCP	DT 1/2	attache + greffe	vis 6x23 -	①	20°		
LLI							
LLE							
POP							
POL	DI 1/2	Pull-up	vis 6x23 -	②	0°		
Autre	Reparati capsule Suture PL			③	0°		



MERCI et bienvenue à BORDEAUX!



SFA



2018

STRASBOURG

PALAIS DES CONGRÈS

13 > 15 DÉCEMBRE

PRÉSIDENT DU CONGRÈS :
PHILIPPE CLAVERT



Rupture du LCA après 50 ans. *S. Lustig (Lyon), J.C. Panisset (Echirolles)*

Conflit postéro-supérieur. *J. Grimberg (Paris), Y. Lefebvre (Strasbourg)*

Traitement arthroscopique de l'arthrose du coude. *Y. Carlier (Mérignac), P. Desmoineaux (Versailles)*



Traduction
simultanée
Français / Anglais

www.sofarthro.org

Renseignements et Inscriptions :
MCO Congrès - Tel : +33 (0)4 95 09 38 00
mary.abbas@mcocongres.com